

Tratamiento de reducción de fracturas mandibulares mediante técnica tunelizada secundario a herida por proyectil de arma de fuego

Management of Gunshot Injuries of Mandible with Open Reduction and Internal Fixation

Autor: Fabiola Zeron (ORCID: 0009-0002-2829-2642)

Sobre el autor: Hospital Regional de Zacapa. Universidad de San Carlos de Guatemala

Información del manuscrito: Recibido/Received: 02-10-24

Aceptado/Accepted: 22-07-25

Contacto de correspondencia: zeron.fabiola@yahoo.com

Resumen

Las heridas por arma de fuego son un problema de salud pública, a menudo causan una morbilidad y mortalidad grave cuando se ve afectada la región facial. El tratamiento de las heridas por arma de fuego en la cara, en primera instancia, comprende asegurar una vía aérea, controlar la hemorragia, identificar otras lesiones y reparar definitivamente las deformidades faciales traumáticas. El tratamiento tradicional con técnicas cerradas se caracteriza por sus buenos resultados a largo plazo, pero puede implicar un período de tratamiento prolongado. El tratamiento con reducción abierta y fijación interna rígida acorta significativamente el curso del tratamiento y simplifica la convalecencia. El objetivo del presente artículo es describir el tratamiento brindado mediante técnica tunelizada la reducción abierta y fijación interna de fracturas mandibulares secundarias a heridas por arma de fuego. Se presenta el caso de un paciente con diagnóstico de fractura mandibular por arma de fuego, para las cuales se utilizó fijación interna como tratamiento definitivo. Se describe el tratamiento quirúrgico brindado y el seguimiento por cuatro meses postoperatorios. No hubo signos de proceso infeccioso, se obtuvo una oclusión dental normal, función masticatoria ideal. Es evidente que la evaluación y reconstrucción rápida son cruciales para aumentar las posibilidades de supervivencia y la calidad de vida. El tratamiento inicial puede ser complicado y ha sido motivo de debate continuo. En este informe, mostramos el caso de un paciente con un resultado exitoso mediante la fijación interna de fractura con técnica tunelizada en cuanto a oclusión dental, función masticatoria.

Palabras clave: fractura mandibular, HPAF, fractura conminuta

Gunshot wounds are a public health problem, often causing serious morbidity and mortality when the facial region is affected. Treatment of gunshot wounds to the face initially includes securing an airway, controlling bleeding, identifying other injuries, and definitively repairing traumatic facial deformities. Traditional treatment with closed techniques is characterized by good long-term results, but may involve a prolonged treatment period. Treatment with open reduction and rigid internal fixation significantly shortens the course of treatment and simplifies convalescence. The objective of the present study is to describe the treatment provided using a tunneled technique, open reduction and internal fixation of mandibular fractures secondary to gunshot wounds. The case of a patient with a diagnosis of mandibular fracture caused by a gunshot, for which internal fixation was used as definitive treatment. The surgical treatment provided and the follow-up for 6 postoperative weeks are described. There were no signs of an infectious process, normal dental occlusion and ideal chewing function were obtained. It is evident that rapid evaluation and reconstruction are crucial to increase the chances of survival and quality of life. Initial treatment can be complicated and has been the subject of ongoing debate. In this report, we show the case of a patient with a successful result through internal fracture fixation with tunneled technique in terms of dental occlusion and masticatory function.

Keywords:

Introducción

En los países en desarrollo, el número de pacientes que sufren traumatismos maxilofaciales está aumentando, posiblemente debido a la considerable superpoblación en las ciudades causada por la migración del campo a la ciudad, el incremento del volumen del tráfico, infraestructura deficiente, violencia y problemas socioeconómicos crecientes (1).

En las últimas décadas se ha observado un aumento en la frecuencia de fracturas mandibulares causadas por armas de fuego, especialmente en grandes centros urbanos, lo cual se asocia al aumento de la violencia. Esto representa un gran desafío para los cirujanos encargados de su reconstrucción (2).

La violencia con armas de fuego está particularmente extendida en América, debido al fácil acceso a las armas, una regulación insuficiente, la deficiente aplicación de la legislación y la presencia de delincuencia organizada.

En Estados Unidos, las lesiones pediátricas por armas de fuego constituyen un problema de salud pública grave, siendo la segunda causa principal de muerte en niños y adolescentes. Estas lesiones tienen una alta letalidad y una importante carga en el sistema de salud, especialmente en los casos críticos (3).

En Guatemala, según la Plataforma para la Comunicación de Datos Estadísticos de Incidencia Criminal del Ministerio de Gobernación, se proyecta que la tasa de homicidios cerrará el año 2023 en 16.7 por cada 100 000 habitantes. Por tanto, siendo un tema tan extendido a nivel nacional, se le debe dar la atención correspondiente (4).

El trauma facial se asocia frecuentemente a accidentes de tránsito, agresiones, disparos, caídas, deportes y explosiones (5). Las fracturas mandibulares son de las más comunes del esqueleto facial. Actualmente, las fracturas conminutas por disparo se manejan con reduc-

ción abierta y fijación interna mediante miniplacas o placas de reconstrucción, a pesar de que esta modalidad contradice el principio tradicional de tratar las fracturas conminutas de forma cerrada, para preservar el suministro sanguíneo a los fragmentos óseos (6).

Tradicionalmente, se evitaba exponer las fracturas conminutas para prevenir la desvitalización ósea, infección y pérdida de fragmentos. Estos casos eran manejados con técnicas cerradas, como fijación intermaxilar o férulas. El manejo clásico tras una herida de bala mandibular incluía el control de la vía aérea, desbridamiento de tejidos blandos y duros, remoción selectiva de fragmentos óseos y dentarios, y posterior fijación con técnicas conservadoras como fijación intermaxilar o tutores externos (7).

Estudios recientes destacan el uso de técnicas mínimamente invasivas, como la fijación tunelizada, que evita el desperiostizado, limita la disección de tejidos blandos y reduce el riesgo de infección y refracturas, mejorando la consolidación y evitando injertos óseos en muchos casos (2,7).

La introducción de la fijación interna rígida ha reducido significativamente los tiempos de tratamiento. Este abordaje implica la reducción abierta con placas de osteosíntesis de carga soportada, y si es necesario, injertos óseos. Para ello, se requiere material con el perfil y grosor adecuado. Las técnicas de carga compartida están contraindicadas debido a la imposibilidad de comprimir fragmentos pequeños (8). El protocolo inicia con fijación intermaxilar en oclusión estable mediante arcos y alambres, seguido de desbloqueo progresivo para permitir función masticatoria parcial (7).

Sin embargo, la experiencia con reducción abierta y fijación interna también ha mostrado complicaciones como infecciones severas, pérdida ósea, necesidad de injertos secundarios, y recuperación tardía de la función masticatoria, además de cicatrices quirúrgicas más extensas (9).

Todo paciente politraumatizado debe ser abordado inicialmente bajo las pautas de reanimación ABC, modificadas a CAB para priorizar las compresiones torácicas. Se evalúa el estado neurológico con la escala de Glasgow, asegurando la vía aérea según corresponda, y estabilizando hemodinámicamente mediante control de hemorragias (10). Tras la estabilización, se valoran lesiones adicionales por parte de los especialistas correspondientes (10). Las lesiones por arma de fuego son responsables de una proporción significativa de lesiones no intencionales, homicidios y suicidios. Es crucial que los profesionales de la salud pública y formuladores de políticas sigan de cerca las tendencias actuales, para adaptar adecuadamente los programas de prevención (1).

En este trabajo se presenta el caso de un paciente, víctima de asalto con arma de fuego, que sufrió una fractura mandibular conminuta. Se realizó una reconstrucción mediante reducción y osteosíntesis con placa de reconstrucción del sistema 2.4 con tornillos del mismo sistema, utilizando una técnica tunelizada. Esta técnica permitió evitar el desperiostizado, favoreciendo una recuperación funcional satisfactoria desde los primeros controles postoperatorios, con apertura bucal normal, oclusión estable y ausencia de infecciones, lo que permitió un resultado estético y funcional excelente.

Presentación del caso

Se recibió en el servicio de Emergencia del Hospital regional de Zacapa, Zacapa Guatemala. Paciente masculino de 37 años de edad, con antecedente relevante de ser consumidor de cocaína, sin ninguna enfermedad sistémica relevante, antecedentes familiares con hipertensión arterial, soltero, oficio de repartidor de carga, con historial de herida por proyectil de arma de fuego en región mandibular derecha.

Exploración clínica

Una vez resguardada la vía aérea, y con estudio radiológico se descartó lesiones vasculares en cuello, tórax y abdomen por parte del servicio de Cirugía General.

Al efectuar la Cirugía Maxilofacial lo primero fue realizar adecuada hemostasia y aseo quirúrgico de los orificios en tejido blando causados por la bala.

Durante la evaluación clínica el paciente se encontraba consciente, orientado en tiempo espacio y persona, Glasgow (15), presentaba edema y equimosis en región submandibular derecha, la función ocular conservada, no se percibía movilidad de tercio medio facial, pero sí de segmentos óseos mandibulares a nivel del cuerpo mandibular derecho no había heridas intraorales, oclusión dental con puntos prematuros de contacto.

Se realizó consulta a medicina interna ya que por antecedente de ser consumidor de cocaína ameritaba una evaluación preoperatoria cardiopulmonar, en la cual se reportó riesgo quirúrgico bajo, paciente ASA I, por lo que no había contraindicación alguna para poder realizar la intervención quirúrgica.

Diagnósticos y tratamientos

El diagnóstico radiológico fue mediante tomografía computarizada:

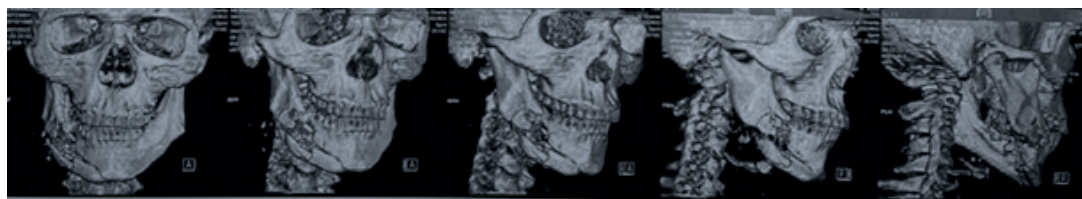


Imagen 1. Fractura conminuta de para-sífnisis mandibular derecha a cuerpo mandibular derecho. Se observa gran conminución del cuerpo mandibular derecho.

Tratamiento:

Al ser una herida que compromete tanto piel como cavidad bucal es necesario utilizar antibióticos vía endovenosa de amplio espectro con inhibidores de la betalactamasa, como amoxicilina + ácido clavulánico o ampicilina + Sulbactam, ceftriaxona 1 g cada 12 horas, este último fue utilizado en nuestro centro hospitalario por disponibilidad, costos y aprobación de infectología, evaluándose en conjunto el tiempo de administración y evolución durante la estadía intrahospitalaria.

Se administró dexametasona en esquema inicial de 8 mg IV STAT, luego 4 mg IV c/8 horas en 3 dosis, como antiinflamatorio y aines dexketoprofeno 50 mg IV c/8h y/o prn.

24 horas después de su llegada al centro hospitalario se colocaron Arcos barra de Erich, para obtener una oclusión en máxima intercuspidadación y estabilidad de los segmentos mientras era llevado a sala de operaciones Tres días después fue llevado a sala de operaciones por cirugía maxilofacial.. Con anestesia general, intubación nasotraqueal se procedió a realizar asepsia-antisepsia con Hibitane y se infiltró lidocaína más epinefrina 1:100000 2 cartuchos de 1.8 ml cada uno en cada abordaje quirúrgico como hemostático selectivo. Se hizo el marcaje quirúrgico para, mediante técnica tunelizada, realizar abordajes retromandibulares y

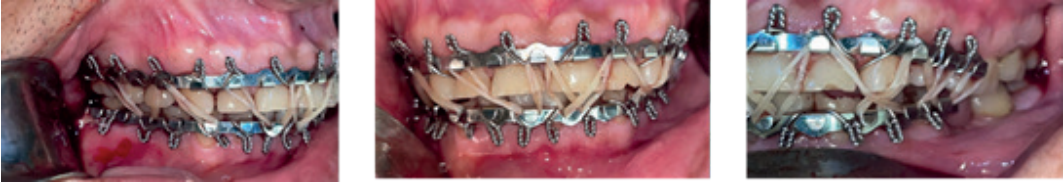

Imagen 2. Se puede observar oclusión dental en máxima intercuspitación durante la cirugía.

acceder a segmentos óseos no comprometidos como ángulo y rama mandibular derecha y abordaje submandibular izquierdo a nivel de parasífnis mandibular izquierda. Cabe mencionar que hubo orificio de entrada y salida de la bala, cada herida de aproximadamente 1 cm, fue lavada y debridada al ingresar al centro hospitalario.

Una vez realizados los abordajes se colocó la tracción interdentomaxilar y se procedió a tunelizar el tejido sobre el músculo para poder pasar la placa de reconstrucción, la cual se moldeó y fue una placa de sistema 2.4 Osteomed, se fijó con tres tornillos sistema 2.4 en cada extremo considerando la distancia de 1 cm alejados del trazo de fractura.

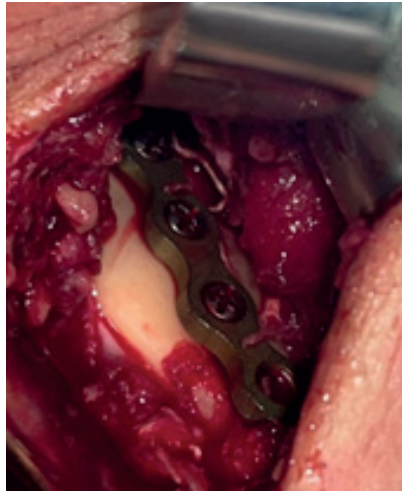


Imagen 3. Abordaje y fijación en rama mandibular derecha

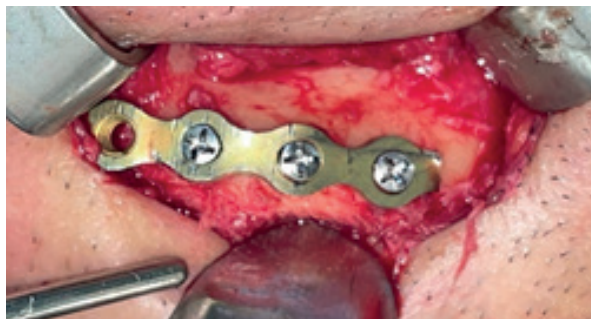

Imagen 4. Abordaje y fijación en parasífnis mandibular izquierda

Se procedió a suturar con vicryl 3/0 cada plano muscular y piel se cerró con Nylon 5/0.

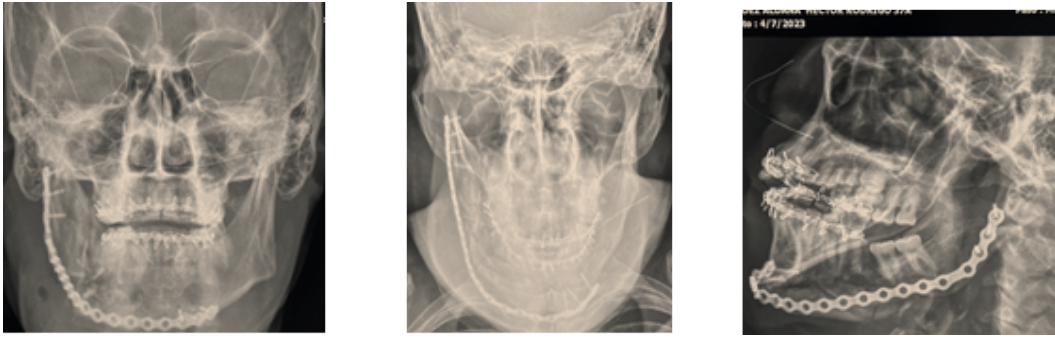

Imagen 5. Controles radiográficos postoperatorios.

A.) Proyección posteroanterior, B.) proyección Towne, C.) proyección oblicua derecha



Imagen 6. Controles postoperatorios A.) 1 semana. B.) mes. C.) meses

El seguimiento postoperatorio consistió en dar un amplio plan educacional de cuidados postoperatorios en casa y a la primera semana postoperatoria se realizó la primera cita control, en esa semana el paciente debió cumplir su antibioterapia establecida con ceftriaxona 1 g IM cada 24 horas por 7 días, Dexketoprofeno 25 mg vo cada 8 horas por 5 días. Inició terapia de compresas con hielo en las primeras 24 horas postoperatorias y terapia de compresas calientes al cumplir las primeras 24 horas postoperatorias por 3 días; dieta licuada estricta, higiene oral y de heridas cada 8 horas. En esa cita se retiraron los puntos de sutura en piel.

Se citó nuevamente en un mes y una semana para reevaluación, evidentemente el edema había disminuido, la apertura bucal se encontraba normal, aproximadamente 45 mm, la oclusión dental en máxima intercuspidad y no había signos de proceso infeccioso alguno. En esa cita mediante anestesia local se retiraron arcos de Erich. El paciente ya podía reincorporarse a sus actividades diarias.

Se citó nuevamente 4 meses después de la operación y al encontrarse evolucionando satisfactoriamente se le dio caso concluido.

Discusión

Las lesiones producidas por el impacto de un proyectil de arma de fuego en el cuerpo humano son de carácter morfológico “contuso”. La definición genérica de contusión indica que: “es el producto resultante del choque de un cuerpo duro contra el organismo humano”, siendo el proyectil el cuerpo duro que impacta contra el organismo en el estudio de las lesiones por armas de fuego. La población a nivel nacional se ha visto afectada por una ola de violencia en los últimos años, la cual ha incrementado de forma alarmante los índices de mortalidad producto de heridas por proyectil de arma de fuego. Según la Plataforma para la Comunicación de Datos Estadísticos de Incidencia Criminal del Ministerio de Gobernación, durante 2023 se reportaron meses con cifras de homicidios mayores que en 2022, aunque con una ligera reducción, destacando que aproximadamente el 44.5 % de las víctimas de homicidio fueron jóvenes entre 19 y 30 años.

El manejo de heridas faciales por armas de fuego representa un desafío clínico considerable debido a la complejidad de las lesiones, la alta tasa de morbilidad y las complicaciones potenciales. Diversos autores coinciden en que el tratamiento debe ser integral y adaptado a cada caso, considerando tanto la reparación funcional como estética para lograr resultados óptimos. Kaufman et al. destacan las tendencias actuales en la gestión de heridas faciales por arma de fuego, señalando la importancia de un abordaje multidisciplinario y el uso de técnicas avanzadas para minimizar secuelas y complicaciones (12). Carmona Fernández reporta un caso que evidencia la complejidad de este tipo de lesiones y la necesidad de un tratamiento individualizado para la restauración facial (13). Asimismo, Choi et al. proponen un algoritmo reconstructivo integral que permite restaurar la función y estética en pacientes con traumatismos balísticos faciales, destacando la importancia de la planificación quirúrgica escalonada y el uso de técnicas microquirúrgicas (14).

Estos estudios respaldan la necesidad de abordar estos casos con un enfoque clínico cuidadoso, priorizando la preservación de estructuras viables, la estabilización ósea adecuada y la rehabilitación funcional para mejorar la calidad de vida de los pacientes.

Conclusiones

Se puede concluir que las lesiones por armas de fuego constituyen una problemática de salud pública. No existen pautas claras para el tratamiento de las heridas por arma de fuego en la cara, por lo que un gran número de pacientes sufren infecciones, falta de unión, maloclusión, asimetría facial y secuestro de hueso desvitalizado. Su tratamiento representa un reto para el área de la salud, que tiene que manejarla desde un inicio de manera multidisciplinaria. Es evidente que la evaluación y reconstrucción rápida son cruciales para aumentar las posibilidades de supervivencia y la calidad de vida. El tratamiento inicial puede ser complicado y ha sido motivo de debate continuo.

Para la elección de la actitud terapéutica se deben considerar varios aspectos, tales como experiencia, disponibilidad de medios, extensión de la lesión y estado de salud general. En el caso de heridas por proyectil balístico, es fundamental la obtención de imágenes; en este caso el gold estándar es la Tomografía Computarizada (TC) de Macizo facial y cuello si amerita. Por lo general, el momento ideal es previo a la reconstrucción de tejidos blandos, y dadas las circunstancias en que la vía aérea no estaba comprometida.

En el caso aquí presentado se observó que el tratamiento con la técnica tunelizada como opción terapéutica quirúrgica para los pacientes con fracturas mandibulares secundarias a una herida por arma de fuego permite buenos resultados estéticos y funcionales, además posibilita tener heridas quirúrgicas de menor tamaño. No se desperiostizan los segmentos óseos involucrados, por lo tanto, se conserva la vitalidad de los mismos reduciendo el riesgo de infecciones, secuestros óseos y se devuelve exitosamente la oclusión dental y, por lo tanto, la función masticatoria, lo que permite pronta recuperación e incorporación del paciente a sus actividades diarias.

Referencias

1. Schaftenaar E, Bastiaens GJ, Simon EN, Merckx MA. Presentation and management of maxillofacial trauma in Dar es Salaam, Tanzania. *East Afr Med J.* 2009 Jun; 86(6): p. 254–8. doi:10.4314/eamj.v86i6.64455
2. Cetira Filho EL, Oliveira Neto JQ, Vasconcelos RB, Carvalho AC. Early reconstruction of gunshot mandible fracture: a modified approach. *J Craniofac Surg.* 2019 Oct; 30(7). doi:10.1097/SCS.0000000000005723
3. Wolf AE, Garrison MM, Mills B, Chan T, Rowhani-Rahbar A. Evaluation of injury severity and resource utilization in pediatric firearm and sharp force injuries. *JAMA Netw Open.* 2019 Oct; 2(10): e1913390. doi:10.1001/jamanetworkopen.2019.13390
4. Ministerio de Gobernación de Guatemala. PLADEIC: la plataforma para la comunicación de datos estadísticos de incidencia criminal [Internet]. Guatemala: Ministerio de Gobernación; [citado 2025 junio 3]. Disponible en: <https://mingob.gob.gt/pladeic-la-plataforma-para-la-comunicacion-de-datos-estadisticos-de-incidencia-criminal/>
5. Khan SU, Khan M, Khan AA, Murtaza B, Maqsood A, Ibrahim W, et al. Etiology and pattern of maxillofacial injuries in the Armed Forces of Pakistan. *J Coll Physicians Surg Pak.* 2007 Feb; 17(2): p. 94–7. Available from: <https://www.jcpsp.pk/archive/2007/Feb2007/article8.pdf>
6. Mardones-Muñoz M, Bravo-Ahumada R, Altschiller-Mardones J, Pérez-Gutiérrez H. Fracturas mandibulares conminutadas por impacto de proyectil balístico: propuesta de tratamiento inicial mediante método de fijación alternativo. *Int J Odontostomat.* 2018 diciembre; 12(4): p. 423–30. doi:10.4067/S0718-381X2018000400423
7. Muddassar M, Arshad R, Rabbani S, Qureshi IS, Khattak IK, Rana Z. Management of gunshot injuries of mandible with open reduction and internal fixation versus closed reduction and maxillo-mandibular fixation. *Cureus.* 2020 Apr 25; 12(4): e7830. doi:10.7759/cureus.7830
8. Baurmash HD. Closed reduction, an effective alternative for comminuted mandible fractures. *J Oral Maxillofac Surg.* 2004 Jan; 62(1): 115–6. doi:10.1016/j.joms.2003.10.006
9. Newlands SD, Samudrala S, Katzenmeyer WK. Surgical treatment of gunshot injuries to the mandible. *Otolaryngol Head Neck Surg.* 2003 Sep; 129(3): p. 239–44. doi:10.1016/S0194-5998(03)00481-9

10. Palacios Vivar DE, Miranda Villasana JE, Calderón Lumbreras AS. Herida de bala en la cara: revisión de la literatura y estudio clínico de tres casos. *Rev Dient Mex.* 2017 junio; 21(2): p. 127–34. doi:10.1016/j.rodsmex.2017.05.009
11. Allareddy V, Nalliah R, Lee MK, Rampa S, Allareddy V. Impact of facial fractures and intracranial injuries on hospitalization outcomes following firearm injuries. *JAMA Otolaryngol Head Neck Surg.* 2014 Apr; 140(4): p. 303–11. doi:10.1001/jamaoto.2014.61
12. Kaufman Y, Cole P, Hollier LH. Facial gunshot wounds: trends in management. *Cranio-maxillofac Trauma Reconstr.* 2009; 2(2): p. 85–90. doi: 10.1055/s-0029-1202595.
13. Carmona-Fernández E. Gunshot injury to the face: a case report. *South Sudan Med J.* 2022; 15(2): p. 76–79. doi: 10.4314/ssmj.v15i2.9.
14. Choi JY, Lee JH, Lee JH, et al. Comprehensive treatment and reconstructive algorithm for functional restoration after ballistic facial injury. *J Craniofac Surg.* 2022; 33(7): e679–e683. doi: 10.1097/SCS.00000000000009133.
15. Murphy J, McCulloch J, McCulloch J, et al. Facial gunshot wounds: trends in management. *Cranio-maxillofac Trauma Reconstr.* 2009; 2(2): p. 85–90. doi: 10.1055/s-0029-1202595.